

Le dossier – Myopie forte

Pathogénie des lésions du pôle postérieur

RÉSUMÉ : Les altérations du pôle postérieur du myope sont en rapport avec les déformations du globe oculaire associées à la myopie, et avec les différences d'élasticité des tissus qui conditionnent des ruptures mécaniques. Le vitré exerce aussi des tractions qui sont impliquées dans les fovéoschisis et les trous maculaires. Ces tractions peuvent être majorées par les vaisseaux rétinien ou par une membrane épimaculaire qui représentent des points d'ancrage. Ces déformations sont associées à des modifications tissulaires telles que l'amincissement choroïdien ou des ruptures de la membrane de Bruch. Enfin, ces modifications tissulaires sont elles-mêmes associées à des complications évoluant à court terme ou à moyen terme.

Toutes les données sur les mécanismes du développement de la myopie pathologique ou de ses complications tissulaires ont beaucoup bénéficié de l'amélioration des appareils d'imagerie tels que l'OCT mais aussi l'imagerie grand champ ou l'IRM tridimensionnelle. Ces derniers éléments ont permis de progresser dans la compréhension des déformations du globe oculaire des myopes forts.



T. DESMETTRE
Centre de Rétine Médicale,
MARQUETTE-LEZ-LILLE,
London International Medical Centre,
LONDRES.

Les données sur les mécanismes du développement de la myopie pathologique ou de ses complications tissulaires ont beaucoup bénéficié des travaux récents sur des modèles aviaires et des études épidémiologiques réalisées en Asie. L'amélioration des appareils d'imagerie, avec l'OCT mais aussi l'imagerie grand champ ou l'IRM 3D, a aussi permis de progresser dans la compréhension des déformations du globe oculaire des myopes forts.

L'accroissement récent de l'incidence et de la prévalence de la myopie a été associé aux facteurs environnementaux, en particulier la durée des activités en vision de près et la durée de l'exposition à la lumière artificielle. Par ailleurs, les altérations du pôle postérieur du myope fort résultent logiquement des différences d'élasticité des tissus soumis aux déformations du globe. L'étirement du pôle postérieur contribue à l'amincissement choroïdien et aux ruptures de la

ligne de Bruch. Ces modifications tissulaires sont elles-mêmes associées à des complications évoluant à court terme ou à moyen terme. Nous reprenons ici quelques-uns de ces éléments.

Facteurs impliqués dans la majoration de l'incidence et de la prévalence de la myopie forte

Toutes les études épidémiologiques récentes montrent un accroissement récent et important de l'incidence comme de la prévalence de la myopie (près de la moitié de la population de la planète en 2050) et de la myopie forte [1, 2].

L'importance et la rapidité de l'augmentation de la prévalence de la myopie et de la myopie forte incitent à l'attribuer à des facteurs environnementaux plus qu'à des facteurs génétiques [3]. Ces facteurs environnementaux sont essentiellement

Le dossier – Myopie forte

la réduction du temps passé pour des activités extérieures et la majoration des activités en vision de près et à la lumière artificielle [4-8].

L'intrication des facteurs est un élément de complexité. L'effet protecteur de l'activité extérieure a été associé à l'exposition à la lumière par l'intermédiaire de l'expression de la dopamine [9], mais d'autres mécanismes pourraient aussi être impliqués (diminution de l'accommodation, constriction pupillaire, exposition aux UV...).

Concernant l'accommodation, il semble exister une boucle de rétroaction "information visuelle-croissance de l'œil", qui induirait une modulation de la croissance de l'œil en fonction de la qualité de l'image. Ainsi, lorsque l'activité en vision de près est prépondérante, la longueur axiale est majorée. En vision de près, les myopes ont une plus grande variabilité de leur réponse accommodative que les emmétropes. Cette variabilité interviendrait parmi les facteurs de développement de la myopie. Il semble aussi que la qualité de l'image rétinienne périphérique intervienne dans le développement de la myopie. L'effet de la croissance axiale apporté par le port de lentilles +5 dioptries vise à inhiber ce facteur [3].

L'alternance des conditions photopique et scotopique dans un rythme circadien semble un élément important pour une croissance homogène de l'œil vers l'emmétropisation [10]. Au contraire, sur un modèle aviaire, l'abolition du rythme circadien d'exposition à la lumière avec le maintien de l'œil dans une ambiance scotopique ou photopique aboutit à une croissance excessive de la longueur du globe et un aplatissement de la cornée résultant en une myopisation [11, 12]. Des auteurs ont montré à l'inverse qu'une stimulation lumineuse (30 min de lumière stroboscopique) à l'aube et au crépuscule était un élément important pour la prévention du développement d'une myopie chez des oiseaux [13, 14].

Chez l'humain, Quinn *et al.* avaient montré en 1999 que la persistance d'une ambiance lumineuse la nuit chez les enfants majorait le risque d'une myopie [15]. Cette hypothèse a eu ses détracteurs comme ses supporters et elle fait encore l'objet de débats. Il semble que le rythme de l'éclairage nocturne soit un facteur clef, parce qu'il peut interférer avec le rythme endogène de la synthèse des protéoglycanes de la choroïde et de la sclère [10, 16, 17].

D'autres facteurs, tels que la variation de l'épaisseur choroïdienne pendant le nycthémère, pourraient intervenir dans le développement d'une myopie. L'épaisseur choroïdienne varie avec un rythme inverse de celui de la longueur axiale : les yeux sont plus longs pendant la journée et la choroïde plus épaisse pendant la nuit. L'épaisseur choroïdienne aurait un rôle compensatoire de la longueur axiale, ce qui permettrait de maintenir la focalisation des images sur la rétine [18]. L'aspect des maculas bombées décrites par Gaucher en 2005 pourrait être corrélé au même mécanisme de compensation de la longueur axiale par une déformation du pôle postérieur [19, 20].

L'expression de la mélatonine et de la dopamine ont des rythmes inverses. Les taux de mélatonine sont élevés la nuit alors que les taux de dopamine sont élevés le jour, sous l'influence de la lumière naturelle. Son effet semble dépendant du type de récepteur, mais la dopamine a globalement un effet inhibiteur de la croissance oculaire [21]. Le rôle de la mélatonine sur la croissance oculaire a été moins étudié, mais il semble que cette hormone majore la croissance oculaire, ce qui impliquerait un rôle dans la pathogénie de la myopie [22].

Le rôle des facteurs génétiques a aussi fait l'objet de plusieurs publications récentes. Ces facteurs sont à l'évidence intriqués avec les facteurs environnementaux [23]. Certains cas de myopie pathologique pourraient être transmis

suivant une hérédité complexe, faisant intervenir un polymorphisme nucléotidique avec des variants à risque (en particulier la myopie forte dite "tardive" souvent observée chez les étudiants), d'autres cas suivraient une hérédité mendélienne (la plupart des cas de myopie forte précoce non influencés par la durée du travail rapproché) avec plusieurs modes de transmission, dominante, récessive ou liée à l'X. La revue extensive de Zhang décrit l'implication des gènes actuellement identifiés [24].

Les déformations du globe oculaire

Le staphylome postérieur est une lésion spécifique de la myopie pathologique (en dehors du staphylome inférieur qui est associé aux dysversions papillaires). Dans l'article qu'il avait publié en 1977, Curtin avait défini 10 types de staphylome myopique [25]. Richard Spaide a illustré les contraintes tissulaires imposées par la déformation du globe au niveau du staphylome et au pourtour [26]. La différence des rayons de courbure explique les contraintes sur des tissus n'ayant pas tous la même élasticité, ce qui peut conduire à des ruptures mécaniques à différents niveaux au sein du staphylome et au pourtour (**fig. 1**).

L'équipe de Ohno-Matsui a récemment utilisé l'IRM 3D, l'imagerie grand champ et l'OCT *Swept-Source* pour illustrer différents types de déformation des globes oculaires au cours de la myopie pathologique (**fig. 2**) [27-29].

Les auteurs montrent que si l'élongation du globe se fait en nasal vers la papille, la courbure de la sclère suit une pente relativement rectiligne avec un point d'angulation maximal au niveau de la papille. Au contraire, si l'élongation se fait vers la partie temporale du globe, le point d'angulation maximum de la sclère est situé en temporal de la fovéola (**fig. 3**). Chez les patients dont la myopie est très importante, l'amincissement choroïdien

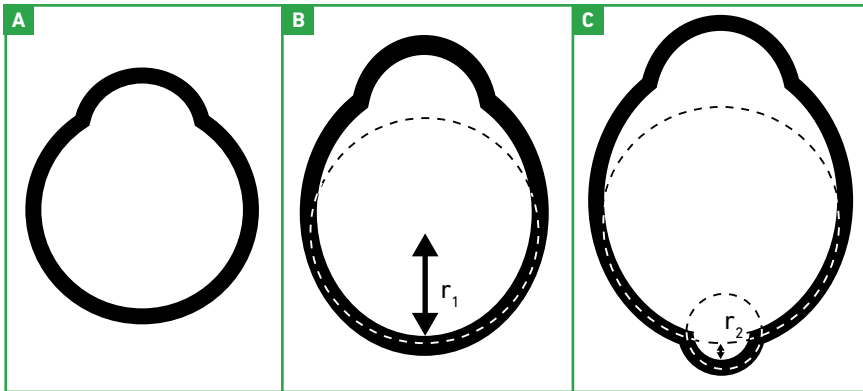


Fig. 1 : Nomenclature proposée par Spaide pour le staphylome myopique. **A :** œil normal, **B :** myopie avec une simple augmentation de la longueur axiale, **C :** augmentation de la longueur axiale et staphylome constituant une déformation, avec un rayon de courbure (r_2) plus petit que le rayon de courbure (r_1) de la partie postérieure du globe oculaire (d'après [26]).

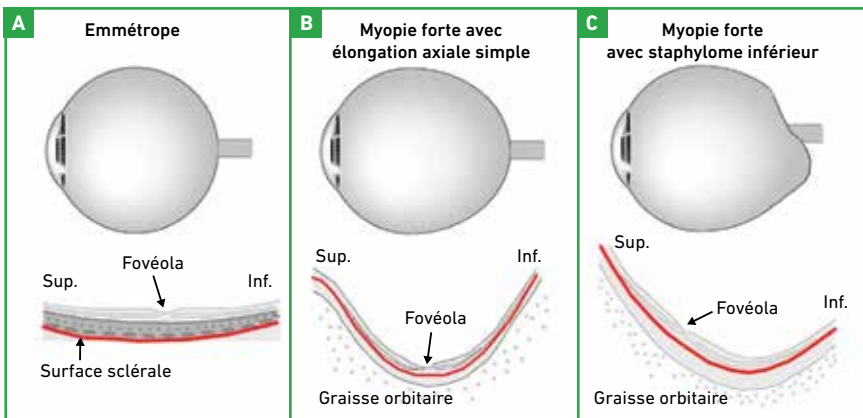


Fig. 2 : Sur la base des images acquises en IRM 3D et en OCT *Swept-Source*, Ohno-Matsui a proposé ces représentations schématisques des déformations du globe dans le plan sagittal. Sur l'œil emmétrope (**A**), le globe apparaît sphérique, le B-scan vertical de l'OCT montre une courbure sclérale peu importante et régulière autour de la partie centrale de la macula. Sur l'œil myope fort avec une élévation axiale simple (**B**), la courbure sclérale est majorée. La partie centrale de la macula reste en regard de la zone du globe qui est la plus déformée. À droite, un staphylome postérieur s'est développé avec une déformation inférieure (**C**). La déformation de la sclère n'est pas uniforme, elle prédomine en inférieure et la partie centrale de la macula est décalée sur la pente supérieure du staphylome (d'après [29]).

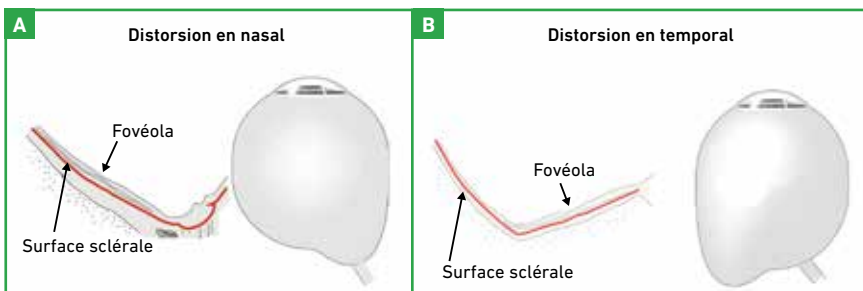


Fig. 3 : Angulation sclérale en fonction de la position du staphylome. Si l'élévation du globe se fait en nasal vers la papille (**A**), la courbure de la sclère suit une pente relativement rectiligne avec un point d'angulation maximal parapapillaire. Si l'élévation se fait vers la partie temporale du globe (**B**), le point d'angulation maximal de la sclère est situé en temporal de la fovéola. Chez les patients dont la myopie est très importante, l'amincissement choroïdien est associé à une courbure sclérale irrégulière. La majoration de l'amincissement augmente la tendance à la déformation (d'après [29]).

est associé à une courbure sclérale irrégulière. La majoration de l'amincissement augmente la tendance à la déformation.

Les altérations du pôle postérieur du myope sont plus ou moins directement liées aux déformations du globe oculaire (staphylome, macula bombée, dysversion papillaire) associées à la myopie et aux différences d'élasticité des tissus. Le vitré exerce des tractions impliquées dans les fovéoschisis (*myopic traction maculopathy*) et les trous maculaires [30, 31]. Ces tractions sont majorées par les vaisseaux rétinien qui constituent des points d'ancrage, contribuant à l'étirement de la neurorétine. Surtout, l'étirement du pôle postérieur au niveau du staphylome contribue à des modifications tissulaires telles que l'amincissement choroïdien et des lignes de ruptures de la membrane de Bruch (**fig. 4**).

Ces modifications tissulaires sont elles-mêmes associées à des complications évoluant à court terme ou à moyen terme (néovaisseaux choroïdiens, atrophie de l'épithélium pigmentaire...). On discute habituellement 4 complications médicales de la myopie forte : atrophie choroïdienne, macula bombée, ruptures de la membrane de Bruch, néovaisseaux choroïdiens ; et 4 complications chirurgicales : décollement de rétine au pôle postérieur, fovéoschisis, trou maculaire, membrane épimaculaire (**tableau I**).

Complications "médicales"	Complications "chirurgicales"
Atrophie de l'épithélium pigmentaire	Décollement de rétine au pôle postérieur
Macula bombée	Fovéoschisis
Rupture de la membrane de Bruch	Trou maculaire
Néovaisseaux choroïdiens	Membrane épimaculaire

Tableau I : Complications "médicales" et "chirurgicales" de la myopie forte au pôle postérieur.

Le dossier – Myopie forte

Pathogénie des néovaisseaux choroïdiens

La pathogénie des néovaisseaux choroïdiens peut relever de plusieurs mécanismes, qui ne s'excluent d'ailleurs pas (fig. 5). L'explication la plus classique est celle impliquant la survenue d'une rupture de la membrane de Bruch (observée dans la moitié des cas de néovascularisation), générant des phénomènes inflammatoires eux-mêmes à l'origine des néovaisseaux [32, 33]. Une autre explication plus récente fait intervenir des phénomènes ischémiques associés à la faible épaisseur de la choriocapillaire [34]. Enfin, une autre théorie fait intervenir les altérations tissulaires au bord du staphylome inférieur telles qu'elles ont été décrites avec les dysversions papillaires [35].

Plages d'atrophie, ruptures de la membrane de Bruch, maculas bombées

La présence d'une atrophie chorioretinienne diffuse péripapillaire, chez les enfants atteints d'une myopie axiale élevée, peut être un indicateur du développement éventuel d'une atrophie chorioretinienne plus tard au cours de la vie [36]. La pathogénie des plages d'atrophie du myope fort fait classiquement intervenir l'étirement de l'épithélium pigmentaire au bord et au sein du staphylome, des altérations de la membrane de Bruch [37].

Ces plages d'atrophie peuvent logiquement être favorisées par l'amincissement de la choriocapillaire et d'éventuels phénomènes ischémiques locaux. D'autres mécanismes peuvent aussi être impliqués, tels que la survenue de ruptures de la membrane de Bruch ou la présence d'une macula bombée.

Des lignes de rupture de la membrane de Bruch sont observées au pôle postérieur chez 4,3 % des myopes forts. Elles représentent un mode de guéri-

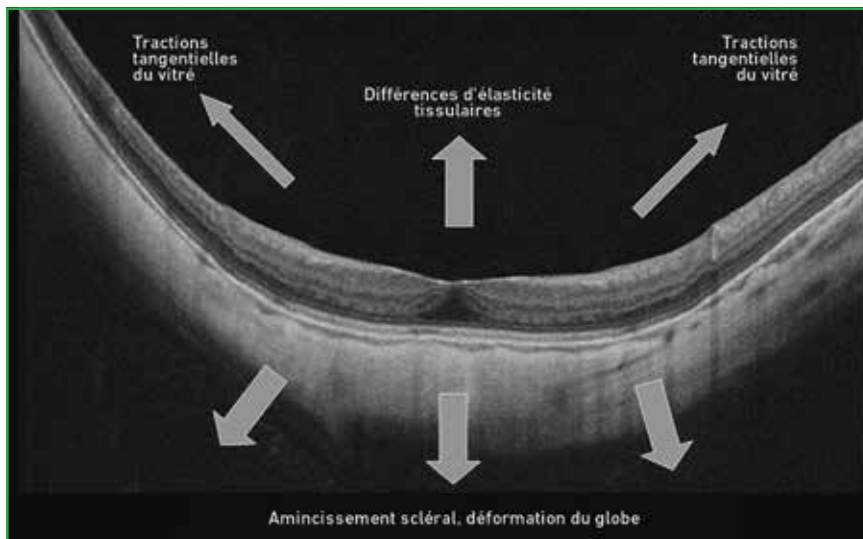


Fig. 4: La neurorétine du pôle postérieur subit l'effet de différents facteurs tractionnels liés aux déformations du globe.

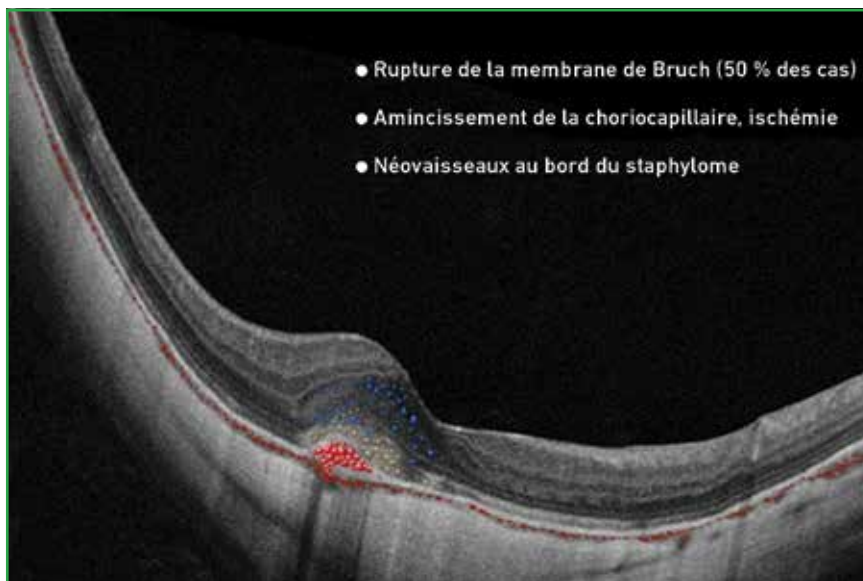


Fig. 5: Hypothèses pathogéniques pouvant expliquer ou favoriser la survenue de néovaisseaux choroïdiens du myope fort.

son d'une rupture étendue de l'épithélium pigmentaire, vers la membrane de Bruch jusqu'à la choriocapillaire [38]. Ces ruptures de la membrane de Bruch sont évolutives dans plus de la moitié des cas. Elles peuvent évoluer vers une atrophie en plage, une atrophie plus diffuse, ou classiquement se compliquer de néovaisseaux choroïdiens avec hémorragie sous-rétinienne [38].

Une macula bombée peut être observée chez 20 % des myopes forts. Ces lésions ont été décrites sur la base des images d'OCT. Sur les rétino-photographies couleur, la présence de stries horizontales entre la papille et la fovéola peut être un élément indicateur [39]. Certains auteurs ont discuté l'influence des variations de l'épaisseur choroïdienne dans la pathogénie des maculas bombées et pour

	Maculopathie myopique	Lésions "plus"
Catégorie 0	Pas de lésion maculaire	
Catégorie 1	Tesselation du fond d'œil	Ruptures de la MB
Catégorie 2	Atrophie diffuse	+ Rupture de la MB/CNV
Catégorie 3	Atrophie en plages	CNV/Taches de Fuchs
Catégorie 4	Atrophie maculaire	Taches de Fuchs

Tableau II : Proposition de classification de la maculopathie myopique. La tesselation du fond d'œil correspond aux discrètes modifications pigmentaires avec un aspect en mosaïque qui traduit un début d'amincissement choroïdien. Les lésions "plus" sont indépendantes de la catégorie mais marquent une majoration du risque de baisse de vision. (MB: membrane de Bruch; CNV: néovaisseaux choroïdiens) (d'après [40]).

expliquer la survenue d'un décollement séreux rétinien.

Les maculas bombées sont souvent associées à des altérations de l'épithélium pigmentaire et peuvent être associées à un décollement séreux rétinien rétrofovéal. Ces deux éléments peuvent contribuer à la baisse des performances visuelles des patients [19].

Classification de la maculopathie myopique

La difficulté à comparer les données des études concernant la maculopathie myopique a incité les investigateurs du META-PM *study group* à proposer la classification exposée dans le **tableau II** [40].

Sur le plan de la pathogénie des lésions, il est intéressant de noter que les différents stades correspondent surtout à l'évolution de l'atrophie de l'épithélium pigmentaire maculaire. Les complications telles que les ruptures de la membrane de Bruch ou les néovaisseaux choroïdiens ont été considérées comme des événements relativement indépendants. Les auteurs de la classification proposent que la maculopathie myopique soit définie pour les yeux de catégorie 2 avec au moins une lésion "plus" et les stades ultérieurs.

Conclusion

Les données sur les mécanismes du développement de la myopie pathologique

ou de ses complications tissulaires ont beaucoup bénéficié de l'amélioration des appareils d'imagerie tels que l'OCT, mais aussi l'imagerie grand champ ou l'IRM tridimensionnelle. Ces derniers éléments ont permis de progresser dans la compréhension des déformations du globe oculaire des myopes forts.

La pathogénie des altérations du pôle postérieur du myope fort fait intervenir les différences d'élasticité des tissus qui sont soumis aux déformations du globe. L'étirement du pôle postérieur contribue à l'amincissement choroïdien, aux ruptures de la ligne de Bruch. Ces modifications tissulaires sont elles-mêmes associées à des complications évoluant à court terme comme les néovaisseaux choroïdiens, ou à moyen et long termes comme l'atrophie de l'épithélium pigmentaire.

BIBLIOGRAPHIE

- HOLDEN BA, FRICKE TR, WILSON DA *et al.* Global prevalence of myopia and high myopia and temporal trends from 2000 through 2050. *Ophthalmology*, 2016;123:1036-1042.
- FRICKE TR, JONG M, NAIDOO KS *et al.* Global prevalence of visual impairment associated with myopic macular degeneration and temporal trends from 2000 through 2050: systematic review, meta-analysis and modelling. *Br J Ophthalmol*, 2018;102:855-862.
- LIU Y, WILDSOET C. The effect of two-zone concentric bifocal spectacle lenses on refractive error development and eye growth in young chicks. *Invest Ophthalmol Vis Sci*, 2011;52:1078-1086.
- SAPKOTA YD, ADHIKARI BN, POKHAREL GP *et al.* The prevalence of visual impairment in school children of upper-middle socioeconomic status in Kathmandu. *Ophthalmic Epidemiol*, 2008;15:17-23.
- SAW SM, HONG RZ, ZHANG MZ *et al.* Near-work activity and myopia in rural and urban schoolchildren in China. *J Pediatr Ophthalmol Strabismus*, 2001;38:149-155.
- SUN JT, AN M, YAN XB *et al.* Prevalence and related factors for myopia in school-aged children in Qingdao. 2018;2018:9781987.
- XU L, WAANG Y, LI Y *et al.* Causes of blindness and visual impairment in urban and rural areas in Beijing: the Beijing Eye Study. *Ophthalmology*, 2006;113:1134.e1-11.
- YAMADA M, HIRATSUKA Y, ROBERTS CB *et al.* Prevalence of visual impairment in the adult Japanese population by cause and severity and future projections. *Ophthalmic Epidemiol*, 2010;17:50-57.
- FRENCH AN, ASHBY RS, MORGAN IG *et al.* Time outdoors and the prevention of myopia. *Exp Eye Res*, 2013;114:58-68.
- NICKLA DL. Ocular diurnal rhythms and eye growth regulation: where we are 50 years after Lauber. *Exp Eye Res*, 2013;114:25-34.
- LAUBER JK, KINNEAR A. Eye enlargement in birds induced by dim light. *Can J Ophthalmol*, 1979;14:265-269.
- LAUBER JK, SHUTZE JV, MCGINNIS J. Effects of exposure to continuous light on the eye of the growing chick. *Proc Soc Exp Biol Med*, 1961;106:871-872.
- KEE CS, MARZANI D, WALLMAN J. Differences in time course and visual requirements of ocular responses to lenses and diffusers. *Invest Ophthalmol Vis Sci*, 2001;42:575-583.
- NICKLA DL, TOTONNELLY K. Brief light exposure at night disrupts the circadian rhythms in eye growth and choroïdal thickness in chicks. *Exp Eye Res*, 2016;146:189-195.
- QUINN GE, SHIN CH, MAGUIRE MG *et al.* Myopia and ambient lighting at night. *Nature*, 1999;399:113-114.
- NICKLA DL. Transient increases in choroïdal thickness are consistently associated with brief daily visual stimuli that inhibit ocular growth in chicks. *Exp Eye Res*, 2007;84:951-959.
- NICKLA DL, WILDSOET CF, TROILO D. Endogenous rhythms in axial length and choroïdal thickness in chicks: implications for ocular growth

Le dossier – Myopie forte

- regulation. *Invest Ophthalmol Vis Sci*, 2001;42:584-588.
18. CHAKRABORTY R, READ SA, COLLINS MJ. Diurnal variations in axial length, choroidal thickness, intraocular pressure, and ocular biometrics. *Invest Ophthalmol Vis Sci*, 2011;52: 5121-5129.
 19. GAUCHER D, ERGINAY A, LECLEIRE-COLLET A *et al.* Dome-shaped macula in eyes with myopic posterior staphyloma. *Am J Ophthalmol*, 2008;145:909-914.
 20. KEANE PA, MITRA A, KHAN IJ *et al.* Dome-shaped macula: a compensatory mechanism in myopic anisometropia? *Ophthalmic Surg Lasers Imaging*, 2012;43 Online:e52-4.
 21. MCCARTHY CS, MEGAW P, DEVADAS M *et al.* Dopaminergic agents affect the ability of brief periods of normal vision to prevent form-deprivation myopia. *Exp Eye Res*, 2007;84:100-107.
 22. RADA JA, WIECHMANN AF. Melatonin receptors in chick ocular tissues: implications for a role of melatonin in ocular growth regulation. *Invest Ophthalmol Vis Sci*, 2006;47:25-33.
 23. LI J, ZHANG Q. Insight into the molecular genetics of myopia. *Mol Vis*, 2017;23:1048-1080.
 24. ZHANG Q. Genetics of refraction and myopia. *Prog Mol Biol Transl Sci*, 2015;134:269-279.
 25. CURTIN BJ. The posterior staphyloma of pathologic myopia. *Trans Am Ophthalmol Soc*, 1977;75:67-86.
 26. SPAIDE RF. Staphyloma: Part 1. In: SPAIDE RF, OHNO-MATSUI K, YANNUZZI LA, editors. Pathologic myopia. New York, NY: Springer; 2013. p. 167-176.
 27. MORIYAMA M, OHNO-MATSUI K, HAYASHI K *et al.* Topographic analyses of shape of eyes with pathologic myopia by high-resolution three-dimensional magnetic resonance imaging. *Ophthalmology*, 2011;118:1626-1637.
 28. OHNO-MATSUI K. Proposed classification of posterior staphylomas based on analyses of eye shape by three-dimensional magnetic resonance imaging and wide-field fundus imaging. *Ophthalmology*, 2014;121:1798-1809.
 29. OHNO-MATSUI K, AKIBA M, MODEGI T *et al.* Association between shape of sclera and myopic retinochoroidal lesions in patients with pathologic myopia. *Invest Ophthalmol Vis Sci*, 2012;53:6046-6061.
 30. SHIMADA N, TANAKA Y, TOKORO T *et al.* Natural course of myopic traction maculopathy and factors associated with progression or resolution. *Am J Ophthalmol*, 2013;156:948-957.
 31. WAKAZONO T, YAMASHIRO K, MIYAKE M *et al.* Association between eye shape and myopic traction maculopathy in high myopia. *Ophthalmology*, 2016;123:919-921.
 32. KLEIN RM, CURTIN BJ. Lacquer crack lesions in pathologic myopia. *Am J Ophthalmol*, 1975;79:386-392.
 33. KLEIN RM, GREEN S. The development of lacquer cracks in pathologic myopia. *Am J Ophthalmol*, 1988;106:282-285.
 34. WANG S, WANG Y, GAO X *et al.* Choroidal thickness and high myopia: a cross-sectional study and meta-analysis. *BMC Ophthalmol*, 2015;15:70.
 35. NAKANISHI H, TSUJIKAWA A, GOTOH N *et al.* Macular complications on the border of an inferior staphyloma associated with tilted disc syndrome. *Retina*, 2008;28:1493-1501.
 36. YOKOI T, JONAS JB, SHIMADA N *et al.* Peripapillary diffuse chorioretinal atrophy in children as a sign of eventual pathologic myopia in adults. *Ophthalmology*, 2016;123:1783-1787.
 37. OHNO-MATSUI K, JONAS JB, SPAIDE RF. Macular bruch membrane holes in highly myopic patchy chorioretinal atrophy. *Am J Ophthalmol*, 2016;166:22-28.
 38. OHNO-MATSUI K, TOKORO T. The progression of lacquer cracks in pathologic myopia. *Retina*, 1996;16:29-37.
 39. LIANG IC, SHIMADA N, TANAKA Y *et al.* Comparison of clinical features in highly myopic eyes with and without a dome-shaped macula. *Ophthalmology*, 2015;122:1591-1600.
 40. OHNO-MATSUI K, KAWASAKI R, JONAS JB *et al.* International photographic classification and grading system for myopic maculopathy. *Am J Ophthalmol*, 2015;159:877-83.e7.

L'auteur a déclaré ne pas avoir de conflits d'intérêts concernant les données publiées dans cet article.

EN PRATIQUE, ON RETIENDRA

Pathogénie des lésions du pôle postérieur

- L'importance et la rapidité de l'augmentation récente de la prévalence de la myopie et de la myopie forte incitent à l'attribuer à des facteurs environnementaux plus qu'à des facteurs génétiques.
- Ces facteurs environnementaux sont essentiellement la réduction du temps passé pour des activités extérieures et la majoration des activités en vision de près, à la lumière artificielle.
- Le staphylome postérieur est une lésion spécifique de la myopie pathologique. La différence des rayons de courbure au niveau du staphylome et au niveau des bords explique les contraintes sur des tissus n'ayant pas tous la même élasticité.
- Le vitré exerce des tractions impliquées dans les fovéoschisis et les trous maculaires.